La dermatoporosi: che cos'è e come riconoscerla

Il ruolo dell'infermiere nell'educazione del paziente

di Elena Toma

INTRODUZIONE

La dermatoporosi è una patologia della cute che la rende particolarmente fragile, ma per la quale non è stata ancora identificata un'efficace terapia.
I soggetti che ne sono affetti sono i più a rischio di andare incontro a lesioni; lesioni che, talvolta, diventano difficili e/o croniche, con un percorso terapeutico difficile e costoso.
Una delle complicanze più temute è l'ematoma dissecante profondo.
Saperla riconoscere per tempo, permette l'individuazione dei soggetti affetti e consente di mettere in atto tutte le misure più efficaci di prevenzione delle lesioni in generale e delle lacerazioni cutanee *(skin tears)* in particolare.
Una buona educazione del paziente, renderlo consapevole della sua fragilità, può far sì che cambi finanche il suo stile di vita per poter affrontare serenamente la patologia.

CHE COS'È LA DERMATOPOROSI?

Il termine "dermatoporosi" è relativamente nuovo.
È stato introdotto nel 2007 dai dermatologi svizzeri G.Kaya e J.H.Saurat che hanno studiato più approfonditamente la patogenesi, definendola come *"la sindrome di insufficienza/fragilità cutanea cronica (chronic cutaneous insufficiency/fragility syndrome)"*.
Essa è caratterizzata dall'impoverimento strutturale della cute per l'alterazione dei meccanismi morfo-fisiologici, con conseguente riduzione del quantitativo di collagene ed acido ialuronico, normalmente presenti, che porta al suo assottigliamento con l'alterazione della viscoelasticità, rendendola particolarmente fragile e meno resistente all'azione di forze meccaniche esterne.
Per questo motivo, può insorgere nel soggetto anziano, a seguito del processo fisiologico dell'invecchiamento (over 70) o essere indotta e/o accelerata da fattori intrinseci o estrinseci.

CAMBIAMENTI CUTANEI DOVUTI ALL'INVECCHIAMENTO

Con il processo fisiologico d'invecchiamento, la pelle diventa atrofica e più sottile, perdendo fino a 50% del suo spessore. I cambiamenti che subisce non sono solo un problema estetico:

Epiderma

L'epiderma è molto sottile (circa 0,1mm) e, non avendo una rete sanguigna propria, riceve ossigeno e nutrienti attraverso il derma.
È fermamente attaccata al derma tramite la giunzione dermo-epidermica che, con l'invecchiamento, subisce l'appiattimento dell'interfaccia causata da una minor proliferazione cellulare.
Le cellule diventano più piccole, rallentano la replicazione e aumenta il numero di corneociti.

Derma

Il derma è composto da tessuto connettivo e altri componenti come vasi sanguigni, linfatici, macrofagi cellule endoteliali e fibroblasti. Se il numero di fibroblasti si riduce, le fibre di collagene ed elastina diminuiscono.
Il collagene diminuisce dell'1% annuale e le sue fibre diventano più rigide; le fibre elastiche, infatti, s'ispessiscono, perdendo la capacità di ritorno elastico.
L'assottigliamento del derma causa anche la riduzione del rifornimento sanguigno e del numero di terminazioni nervose con conseguente diminuzione della sensibilità, del controllo della temperatura, dell'umidità e rigidità.

Ipoderma

Lo strato sottocutaneo, o l'ipoderma, si trova sotto al derma ed è composto da tessuto adiposo e tessuto connettivo.
Con la riduzione del pannicolo adiposo, esso perde elasticità e forza, riducendo le sue funzioni protettive.
Con l'avanzamento dell'età, le alterazioni di vascolarizzazione e spessore portano all'assottigliamento capillare con aumentata permeabilità e fragilità; cosa che può causare lesioni vascolari come ecchimosi e porpora senile.
Visivamente, come conseguenza a questi processi degenerativi, la pelle si presenta cadente, disidratata, tende a sollevarsi in pliche, con rughe, smagliature

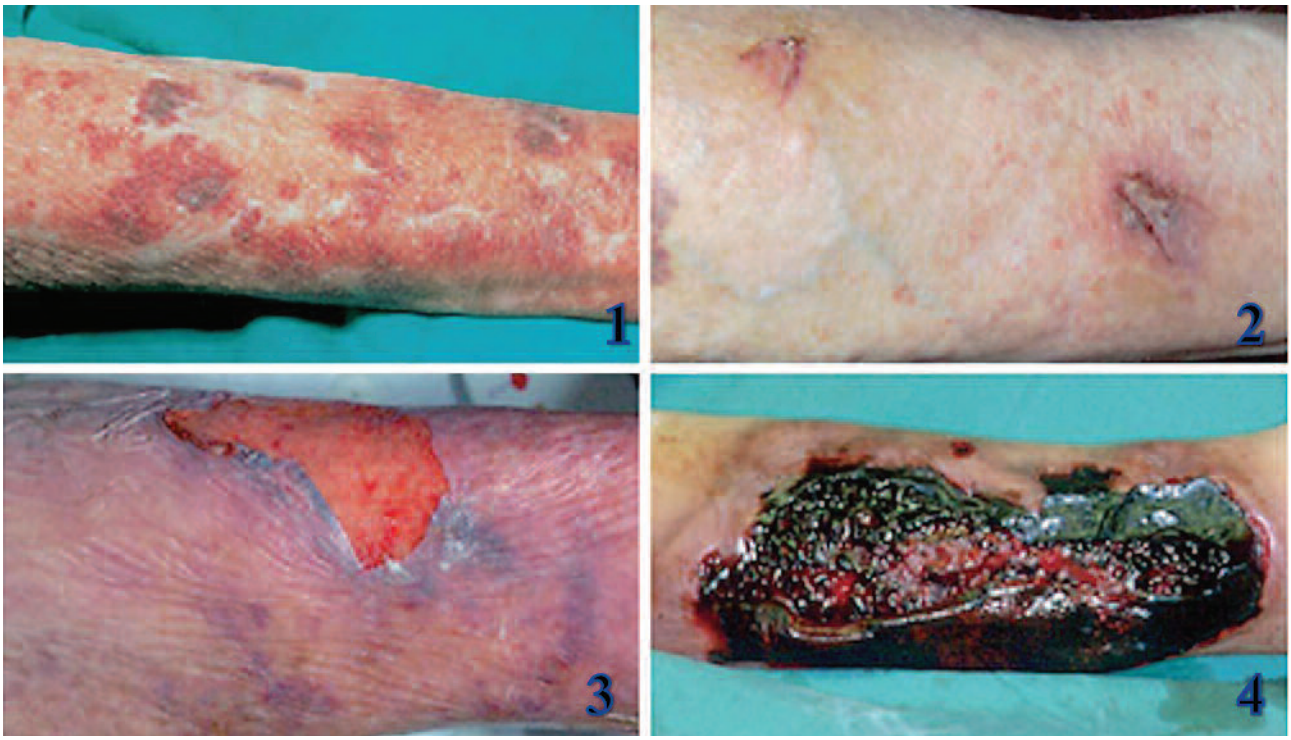

ed una pigmentazione irregolare.

Cambiamenti cutanei causati dalla dermatoporosi

La dermatoporosi è una patologia che emerge di solito in età avanzata, a cominciare dai 60 anni, ma che diventa evidente tra i 70 ed i 90 anni.

Clinicamente, si manifesta con atrofia cutanea, pseudocicatrici stellate e porpora senile, e dal punto di vista funzionale, con una particolare fragilità della pelle che diventa soggetta all'insorgenza di lesioni e lacerazioni e pure a seguito di traumi di minore entità, con sanguinamenti sottocutanei a volte importanti.

Si ritiene che il meccanismo scatenante sia la disfunzione dell'organello di membrana chiamato ialurosoma, composto da particelle coinvolte nel metabolismo dello ialuronato. La progressiva e marcata atrofia cutanea che caratterizza la dermatoporosi è dovuta alla diminuzione dell'acido ialuronico, componente principale della matrice extracellulare, collagene e fibre elastiche.

Nella patogenesi della dermatoporosi si ritiene responsabile di questo impoverimento strutturale il CD44 - glicoproteina transmembrana – che diminuisce, fisiologicamente, con l'avanzare dell'età.

Il CD44, oltre a svolgere una funzionedi ancoraggio dell'acido ialuronico e delle altre glicoproteine della matrice extracellulare, stimola la proliferazione dei cheratinociti e mantiene l'omeostasi dell'acido ialuronico stesso .

Per il suo impoverimento strutturale, lo spessore cutaneo può arrivare a 0,7-0,9 mm (da 1,4-1,5mm dello spessore normale).

La porpora senile è più frequente nelle donne e si manifesta solitamente sulle estremità senza la presenza di disordini di coagulazione, con una frequenza media di 10% nella popolazione di età tra 70-90 anni e in 90% dei casi è associata a presenza di cicatrici multiple.

Istologicamente è dovuta allo stravaso dei globuli rossi nel derma, svanito poi il colore purpurico delle chiazze, rimane una pigmentazione brunastra corrispondente al deposito dermico di emosiderina.

Le pseudocicatrici stellate sono delle aree cicatriziali di forma stellata conseguenti a piccoli traumi o alla lacerazione spontanea del derma. Morfologicamente, possono presentarsi lineari, stellate o simili a delle placche biancastre.

A livello istologico, nel derma, è presente una banda ipocellulata e compatta di collagene e una riduzione di fibre elastiche. L'epidermide, invece, si presenta atrofica.

Si manifestano nel 20-40% dei soggetti di età compresa tra i 70 e i 90 anni.

Cosa può causare la dermatoporosi

Si ritiene che la causa principale della dermatoporosi sia l'invecchiamento (over 70).

Sicuramente, può essere indotta e/o accelerata anche dall'esposizione prolungata - ed errata - ai raggi UV e dalla somministrazione topica e sistemica di terapia con corticosteroidi.

I siti anatomici più frequentemente affetti sono: décolleté, avambracci, dorso delle mani, gambe, il cuoio capelluto delle persone calve.

Classificazione e stadi della malattia

La dematoporosi è stata classificata come:

- dermatoporosi primaria (dovuta al processo fisiologico di invecchiamento);
- dermatoporosi iatrogena secondaria (se indotta dalla somministrazione topica/sistemica di farmaci come i corticosteriodi e l'esposizione prolungata ed errata ai raggi UV).

La prima stadiazione fatta nel 2007 comprendeva quattro stadi senza sottogruppi. Ma è stata rivisitata nel 2012 così:

stadio I: è il più frequente e ha come

marker morfologici l'atrofia cutanea, porpora senile e pseudocicatrici stellate (fig.1);
stadio II: a) lacerazioni cutanee localizzate <3cm (fig. 2); b) lacerazioni cutanee >3 cm;
stadio III: a) ematoma superficiale (fig.3); b) ematoma dissecante senza necrosi cutanea;
stadio IV: grandi aree di ematoma dissecane con necrosi cutanea con potenziali complicanze letali (fig. 4).
L'ematoma dissecante (Ed) - (Fig. 4)
Le principali complicanze della dermatoporosi sono le lacerazioni cutanee, il ritardo della riparazione tessutale e l'ematoma dissecante profondo.
L'Ed può essere superficiale e/o profondo.
Se quello superficiale è evidente, quello profondo (Edp) non è sempre facile da diagnosticare.
Uno studio condotto dall'università di Ginevra per un periodo di sette anni su 34 pazienti ha evidenziato che l'Edp è più frequente nelle donne con un rapporto di 5:1. E in tutti i casi studiati è stato riscontrato sulle gambe.
I primi sintomi identificati sono stati: forte dolore, gonfiore, eritema, senza febbre. La necrosi cutanea è comparsa in un secondo momento.
Su 14 dei 34 pazienti la prima diagnosi è stata di erisipela, sugli altri 20 non è stata definita; ma tutti si sono recati con ritardo in ospedale, dopo una media di 16,9 giorni (*range* 2- 51gg).
Tutti i pazienti sono stati ospedalizzati per una media di 24 giorni (*range* 2-62 gg), con un costo medio stimato per paziente di 32.200 dollari.
Il trattamento *gold standard* indicato è di immediato drenaggio e *debridement* chirurgico. L'intervento tardivo per mancata diagnosi tempestiva comporta che si instaurino importanti danni tessutali con conseguenti lesioni difficili da guarire.

EDUCARE IL PAZIENTE CON DERMATOPOROSI: IL RUOLO DELL'INFERMIERE

Per la particolare fragilità della loro pelle, le persone affette da dermatoporosi sono le più soggette a lacerazioni cutanee dovute a traumi anche di minor entità per l'azione di forze meccaniche esterne.
Per il ritardo della riparazione tessutale, le diminuite difese immunitarie e altre patologie coesistenti, a volte anche un piccolo strappo può diventare una grande lesione che, per essere portata alla guarigione, impegna importanti risorse materiali e umane, con sofferenze notevoli.
Il punto cardine della prevenzione è l'informazione e l'educazione del paziente per renderlo consapevole della sua particolare condizione, inducendolo ad avere le giuste accortezze e ad adeguare il suo stille di vita.
Non a caso, sono di massima importanza:
· mantenere una buona idratazione della pelle con l'introito di un quantitativo di liquidi adeguato per le 24h e l'applicazione topica prodotti di emollienti ed idratanti;
· mantenere un'adeguata igiene personale e le unghie corte e sempre limate;
· usare un abbigliamento adatto, evitando gli indumenti troppo ruvidi e stretti, senza indossare gioielli;
· un'organizzazione idonea dell'ambiente quotidiano senza mobili bassi, spigolosi e spazi di passaggio troppo stretti;
· educare il paziente o il *caregiver* all'uso di appropriate manovre di trasferimento e riposizionamento delle persone non autosufficienti;
· per i pazienti con dermatoporosi di III stadio a rischio di Edp è indicato l'uso di presidi protettivi come parastinchi e protettori tibiali che possano attutire eventuali traumi da urto.

CONCLUSIONI

In Italia, la dermatoporosi è ancora poco conosciuta dagli operatori sanitari.
Riconoscerla, però, ci aiuterebbe ad identificare i pazienti che ne sono affetti e a conformare il nostro approccio alla persona, indipendentemente dalla sua richiesta assistenziale o terapeutica del momento.

AUTORE:
Elena Toma, wound care specialist, libero professionista, responsabile e coordinatore Servizio Wound Care Usi-Spa Roma.

BIBLIOGRAFIA

Kaya G, Saurat J.H, *Dermatoporosis: a chronic cutaneous insufficiency/fragility syndrome. Clinicopathological features, mechanisms, prevention and potential treatments.* Dermatology. 2007; 215(4): 284-94.
Stephen-Haynes J, Carville K, *Skin tears made easy.* Wounds International 2011; 2(4): Available from http://www.woundsinternational.com
Fenske N.A, Lober C.W, *Skin changes of aging: pathological implications.* Geriatrics. 1990;45(3):27-35.
Ratliff C.R, Fletcher K.R, *Skin tears: a review of the evidence to support prevention and treatment.* Ostomy Wound Manage 2007; 53(3):32-42. http://www.o-wm.com/content/skin-tears-a-review-evidence-support-prevention-and-treatment. 2014.
Duthie E.H ed, *Skin disorders in practice of geriatrics duthie,* III ed. St. Louis, Mo: WB Saunders Company; 1998:467-480.
Manuale per l'infermiere, *Cura e assistenza al paziente con ferite acute e ulcere croniche.* Maggioli Editore 2011;(4):47-49.
Barnes L, Ino F, Jaunin F et al, *Hyalurosome inhibition and epidermal atrophy.* Journal of investigative dermatology (2013) 133, 1017-1026; doi:10.1038/jid.2012.439; published on line 2012.
Kaya G, *New therapeutic targets in dermatoporosis.* J Nutr Health Aging. 2012 Apr;16(4):285-8.
Gebhardt C, Averbeck M, Diedenhofen N et al, *Dermal hyaluronan is rapidly reduced by topical treatment with glucocorticoids.* Journal of Investigative Dermatology (2010) 130, 141-149; doi:10.1038/jid.2009.210; published online 2009.
Kaya G, Saurat J.H et al, *Deep dissecting hematoma-an emerging severe complication of dermatoporosis.* Arch Dermatol. 2008; 144(10):1303-1308; from: http://archderm.jamanetwork.com on 11/17/2014.